


CRIOPRESERVACIÓN DEL COMPLEJO AREOLA PEZÓN USADO EN LA RECONSTRUCCIÓN MAMARIA POSTMASTECTOMÍA

Lobo Bailón, Fernando; Sicilia Castro, Domingo; Carvajo Pérez, Francisco; Gómez Cia, Tomás.
UGC de Cirugía Plástica y Grandes Quemados. Hospitales Universitarios Virgen del Rocío.
Sevilla

Benito Arroyo, Nieves, Arias Trejo, Pilar, Pereira Gutiérrez, Gertrudis, Franco Cama, Elena.
CRTS/Banco Sectorial de Tejidos Sevilla-Huelva.



Objetivos: Evaluar la utilización de la areola criopreservada como método para reconstruir de manera diferida el complejo areola-pezones (CAP) tras una mastectomía una vez garantizados todos los requisitos de seguridad tras un exhaustivo control anatomopatológico, serológico y microbiológico.

Introducción: La reconstrucción mamaria postmastectomía es un procedimiento que consta de varios pasos, siendo la reconstrucción del CAP el último de ellos. Se han usado diversos métodos para reconstruir el CAP. Presentamos un estudio en el que se valora la criopreservación del CAP con posterior reimplante como un posible método de reconstrucción.

Obtención: Los CAP se obtuvieron, dependiendo de si eran de piel total, que se extrajeron con un bisturí frío, hasta el tejido celular subcutáneo y posteriormente se desgrasó la pieza con una tijera. y en los casos de piel parcial las areolas se extrajeron con un dermatomo, manual o eléctrico, dependiendo del caso, previa resección del pezón con un bisturí frío.

Material y métodos: Se extrajo el CAP a 13 pacientes, 8 de piel total y 5 de piel parcial. Los diagnósticos fueron: 5 carcinoma ductal infiltrante, 5 carcinoma intraductal, 4 carcinoma intralobulillar y 7 mastectomía profiláctica (Gráfico 1). Se desecharon 2 areolas tras ver el resultado de anatomía patológica definitiva. Se realizaron fotografías periódicas para comprobar el color del CAP y se valoraron de manera subjetiva por dos observadores con amplia experiencia en el campo de la reconstrucción mamaria.

Procesamiento Se recibe el CAP en el Banco de Tejidos en medio de transporte. En campana de flujo laminar, la pieza pasa a solución antibiótica durante 1 hora. Posteriormente, se lava con suero salino fisiológico, introduciéndose en una bolsa Capton-Teflon y se sella. Se le añade crioprotector, constituido por albúmina humana al 20%, medio TC-199 y DMSO. Se deja reposar la bolsa en hielo, se introduce en contenedores para procesamiento en congelador biológico programable. La conservación se efectúa en nitrógeno líquido. Cuando se recibe una petición de CAP, se localiza la pieza antológica. Se efectúa la descongelación y el lavado. En todos los pasos en que se manipula el tejido se hacen las tomas de microbiología correspondientes. Se etiqueta la bolsa y se distribuye. El transporte se realiza a 4-6°C.

Resultados: Tras realizar todo el proceso de reconstrucción mamaria, el último paso consistió en la implantación de las areolas extraídas. El tiempo medio entre la extracción y el implante de las areolas fue de 18 meses [15-22 meses]. Hasta el momento se han implantado 6 areolas, siendo 4 de piel total y 2 de piel parcial. Las areolas de piel total requirieron de curas periódicas durante más tiempo del esperado y perdieron parte del color considerándose los resultados, de manera subjetiva, como pobres. Las dos areolas de piel parcial evolucionaron favorablemente y, aunque el seguimiento ha sido corto, mantienen el color, siendo el resultado, hasta el momento, bueno.

Conclusiones: La criopreservación de la areola de piel parcial puede ser una opción válida en la reconstrucción mamaria. Sin embargo, hasta el momento hay muy pocos casos y es necesario tanto ampliar la muestra como evaluar los resultados a un plazo más largo. La criopreservación de la areola de piel total no parece un buen método para reconstruir el CAP ya que se obtienen resultados similares o inferiores a los obtenidos con las técnicas convencionales.

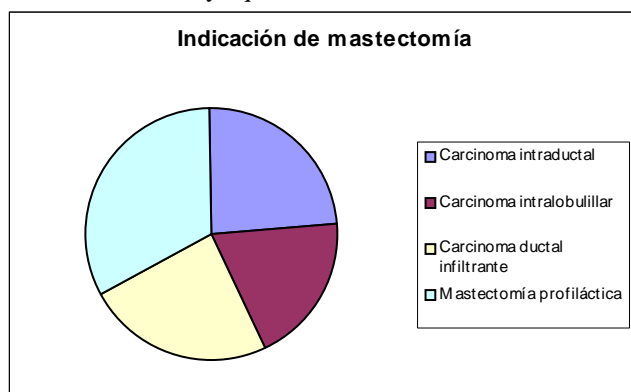


Gráfico 1